

# RODZAJE OPERACJI WYKONYWANYCH U CHORYCH NA RAKA PIERSI I ZASADY ZABEZPIECZANIA MATERIAŁU TKANKOWEGO DO BADANIA HISTOLOGICZNEGO

JANUSZ RYŚ, WOJCIECH M. WYSOCKI, EWA CHMIELIK, WOJCIECH P. OLSZEWSKI

## 1. Rodzaje operacji wykonywanych u chorych na raka piersi

Do podstawowych operacji współcześnie wykonywanych z powodu raka piersi należą:

- wycięcie guza/zmiany (*wide local excision, segmental excision, quadrantectomy*),
- mastektomia (*mastectomy*),
- wycięcie wartowniczego węzła chłonnego (*sentinel node biopsy*),
- wycięcie układu chłonnego dołu pachowego (*axillary lymphadenectomy*).

Głównym zadaniem chirurga operującego chorą na inwazyjnego raka piersi lub przewodowego raka *in situ* piersi jest przeprowadzenie operacji doszczętnej (tj. R0), ale z oszczędzeniem mięszu gruczołu i skóry w stopniu, w którym jest to możliwe i bezpieczne z punktu widzenia ryzyka wystąpienia nawrotu raka. Chirurg jest także zobowiązany do dbałości o odpowiedni efekt kosmetyczny leczenia zarówno w przypadku radykalnej mastektomii, jak i leczenia oszczędzającego pierś (*breast conserving therapy* – BCT). Obecnie wszystkim chorym spełniającym kryteria kwalifikacji do leczenia oszczędzającego należy zaproponować wybór między takim leczeniem a mastektomią. U wszystkich chorych, u których wykonano operację

z oszczędzeniem piersi, należy zastosować uzupełniające leczenie napromienianiem.

Leczenie oszczędzające można zaproponować chorym na niezaawansowanego raka piersi, spełniającym określone warunki, dotyczące m.in. wielkości guza (lub – zdaniem wielu chirurgów – stosunku wielkości guza do rozmiaru piersi), lokalizacji guza, rozległości przewodowej składowej *in situ*, wieloogniskowości i wielośrodkowości (*multifocality and multicentricity*)<sup>1</sup>, klinicznej (palpacyjnej i ultrasonograficznej) oceny regionalnych węzłów chłonnych, możliwości uzyskania pożądanego efektu kosmetycznego, wieku chorej, a także jej osobistych preferencji odnośnie do leczenia itd. Kryteria kwalifikacji do leczenia oszczędzającego w ostatnich latach stopniowo się rozszerzają, co można m.in. przypisać doskonalszym sposobom obrazowania rozległości raka (np. tomografia rezonansu magnetycznego piersi).

Operacja oszczędzająca polega na wycięciu guza z marginesem zdrowych tkanek (*wide local excision*) lub usunięciu całego segmentu bądź kwadrantu piersi (*segmentectomy/quadrantectomy*). Częściowa mastektomia (*partial mastectomy*) polega na usunięciu fragmentu gruczołu wraz z pokrywającym go fragmentem skóry, z wyłączeniem brodawki sutkowej. Niezwykle istotnym elementem operacji oszczędzającej, z punktu widzenia patologa, a także chorej, jest właściwe oznaczenie przez chirurga marginesów operacyjnych preparatu (zgodnie z ustalonym z patologiem protokołem).

Elementem operacji oszczędzającej pierś jest wycięcie układu chłonnego dołu pachowego lub wycięcie wartowniczego węzła chłonnego.

Wycięcie wartowniczego węzła chłonnego jest możliwe zarówno jednocześnie z wycięciem guza piersi, jak i wtórnie, po uprzednim diagnostycznym wycięciu guza. Procedura polega na wstrzyknięciu radioizotopu (kilka, kilkanaście godzin przed operacją) oraz błękitnego barwnika (kilkanaście minut przed operacją) w okolicę brodawki od strony odnośnego kwadrantu piersi (zdaniem niektórych substancje te należy wstrzyknąć w okolicę guza). Po

### Podstawowe operacje wykonywane z powodu raka piersi:

- wycięcie guza/zmiany (*wide local excision, segmental excision, quadrantectomy*),
- mastektomia (*mastectomy*),
- wycięcie wartowniczego węzła chłonnego (*sentinel node biopsy*),
- wycięcie układu chłonnego dołu pachowego (*axillary lymphadenectomy*).

<sup>1</sup> Wielośrodkowość (*multicentricity*) – występowanie dodatkowego ogniska/dodatkových ognisk raka w kwadrancie innym niż guz pierwotny, przy czym wspomniane ogniska muszą być oddzielone fragmentem prawidłowego mięszu. Wieloogniskowość (*multifocality*) – występowanie mnogich ognisk raka w obrębie rozgałęzień jednego przewodu wyprowadzającego (płata piersi) lub występowanie odrębnych ognisk raka w odległości większej niż 2 cm od pierwotnego ogniska.

otwarcia dołu pachowego chirurg poszukuje wybarwionego na niebiesko i/lub wykazującego radioaktywność węzła lub węzłów chłonnych, wycinając je pojedynczo. W przypadku stwierdzenia przerzutu w wartowniczym węzle chłonny należy usunąć zawartość dołu pachowego.

Celem operacji wykonywanej w obrębie dołu pachowego w przypadku braku klinicznego podejrzenia obecności przerzutów w położonych tam węzłach jest ocena zaawansowania choroby i określenie rokowania. W przypadku klinicznego/ultrasonograficznego podejrzenia albo cytologicznego/histologicznego potwierdzenia obecności przerzutów w pachowych węzłach chłonnych zawsze należy usunąć całą zawartość dołu pachowego. Operacja taka ma wówczas charakter leczniczy, a nie diagnostyczny.

W Stanach Zjednoczonych i Europie Zachodniej ok. 1/3 (w Polsce ok. 2/3) chorych na raka piersi nie kwalifikuje się do leczenia oszczędzającego. U tych kobiet należy wykonać radykalną zmodyfikowaną mastektomię (operacja sposobem Maddena). Polega ona na odjęciu gruczołu wraz z większą częścią pokrywającej go skóry i brodawką sutkową, z pozostawieniem mięśni piersiowych większego i mniejszego. W rzadkich przypadkach, w których dochodzi do naciekania mięśni piersiowych, konieczne jest ich jednoczesne usunięcie z gruczołem piersiowym (operacja sposobem Halsteda). Mastektomii radykalnej towarzyszy usunięcie zawartości układu chłonnego pachy (w jednym bloku z gruczołem piersiowym). Kwalifikacja do mastektomii nie zwalnia chirurga z obowiązku doszczętności onkologicznej ani z konieczności dbałości o należyty efekt kosmetyczny i stworzenie optymalnych warunków do jednoczesnej lub odroczonej operacji rekonstrukcyjnej.

Odmianą radykalnej zmodyfikowanej mastektomii jest tzw. mastektomia podskórna (*subcutaneous mastectomy*), która polega na usunięciu całej tkanki gruczołowej piersi wraz z kompleksem otoczka–brodawka (*nipple-areolar complex*), ale z pozostawieniem skóry pokrywającej gruczoł. W przypadku tej operacji niezwykle istotne jest punktu widzenia zagrożenia nawrotem jest dokładne oddzielenie tkanki gruczołowej od tkanki podskórnej i skóry.

W niektórych przypadkach raka przewodowego *in situ* wykonuje się mastektomię prostą, polegającą na odjęciu piersi bez układu chłonnego pachy. Operację tę można także wykonać jako paliatywny zabieg z powodu krwawienia z zaawansowanego raka piersi u chorej niekwalifikującej się do operacji radykalnej.

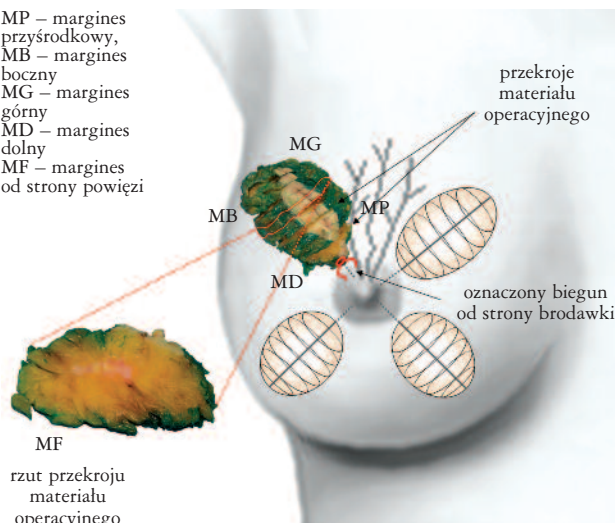
Wskazania do leczenia systemowego, przedoperacyjnego lub pooperacyjnego, ustalane są niezależnie od rodzaju operacji, ale na podstawie zaawansowania choroby i uznanych czynników prognostycznych i predykcyjnych.

## 2. Zasady opracowania materiału tkankowego

### 2.1. W przypadku leczenia operacyjnego z oszczędzeniem piersi (*breast-conserving surgery*)

Usunięty fragment miększu gruczołu piersiowego winien być natychmiast oznakowany przez chirurga, najlepiej przy użyciu tuszu o trzech różnych kolorach bądź kolorowych podwiązek, a następnie niezwłocznie przekazany do pracowni/zakładu patomorfologii, najlepiej bez utrwalenia.

MP – margines przyśrodkowy,  
MB – margines boczny  
MG – margines górny  
MD – margines dolny  
MF – margines od strony powięzi



Rycina 1. Zalecany sposób sekcionowania materiału operacyjnego w przypadku leczenia operacyjnego z oszczędzeniem piersi

Celem umożliwienia patomorfologowi właściwej orientacji materiału operacyjnego zaleca się, ażeby chirurg oznaczył tuszem lub nićmi chirurgicznymi górną (od strony obojczyka), tylną (od powięzi) i obwodową (od strony pachy) krawędź materiału, a osobną podwiązką biegun od strony brodawki.

#### 2.1.1. Wstępne przygotowanie materiału tkankowego z palpacyjnie wyczuwalnym guzem

Materiał tkankowy z palpacyjnie wyczuwalnym guzem winien być odpowiednio oznakowany tuszem i niezwłocznie przekazany do pracowni/zakładu patomorfologii, najlepiej bez utrwalenia.

Makroskopową ocenę materiału operacyjnego patolog rozpoczyna od odpowiedniego zorientowania materiału i dokonania jego pomiarów, a następnie dokładnego pomalowania marginesu preparatu operacyjnego od strony powięzi.

Opisany i oznakowany materiał tkankowy jest następnie przekrawany (krojony) warstwowo; zaleca się, ażeby cięcia były prowadzone w odstępach 0,5–1 cm, prostopadle do górnej i dolnej krawędzi preparatu, najlepiej od obwodu w kierunku oznaczonego bieguna od strony brodawki sutkowej.

Tak przygotowany materiał należy umieścić w 10-procentowym roztworze buforowanej formaliny na 24–48 godz. W celu ułatwienia równomiernej penetracji roztworu formaliny poszczególne przekroje materiału można oddzielić paskami bibuły.

#### 2.1.2. Wstępne przygotowanie materiału tkankowego z palpacyjnie niewyczuwalnym guzem

W przypadku zmian niewyczuwalnych palpacyjnie nie zaleca się wykonywania przekrojów nieutrwalonego materiału. W takim przypadku odpowiednio oznakowany i pomalowany tuszem preparat umieszcza się w całości w formalinie na 24–48 godz. Po utrwaleniu materiał jest

krojony warstwowo zgodnie z zaleceniami opisanymi w podrozdziale 2.1.1.

### 2.1.3. Opis makroskopowy materiału operacyjnego i zasady pobierania wycinków do badania histologicznego

Ocenę makroskopową utrwalonego materiału rozpoczyna się od podania trzech wymiarów (w centymetrach) i masy (w gramach) preparatu operacyjnego oraz pomiaru – również w trzech projekcjach – największej średnicy ogniska nowotworu i jego odległości od oznaczonych marginesów chirurgicznych.

Następnie należy opisać kształt guza oraz jego typ wzrostu z zaznaczeniem, czy ma charakter rozprężający (guz w sposób wyraźny odcina się od otaczającego mięszu gruczołu piersiowego) czy naciekający (nowotwór w formie palczastych wypustek nacieka otaczający mięsz sutka). Konieczne jest również określenie makroskopowego wyglądu guza z podaniem, czy ma on postać guza litego o twardej konsystencji (typowy obraz raka przewodowego), czy też dość ostro odgraniczonego guza o miękkiej lub śluzowatej konsystencji (obraz odpowiednio raka rdzeniastego i śluzowatego).

O ile istnieje taka możliwość, wskazane jest wykonanie dokumentacji fotograficznej guza.

Makroskopową ocenę guza kończy pobranie wycinków do badania histologicznego. W przypadku guzów o małych rozmiarach zalecane jest pobranie pełnego przekroju guza wraz z otaczającymi tkankami i najwęższym marginesem chirurgicznym i dodatkowo marginesem od strony powięzi (w przypadku, gdy najwęższym marginesem jest margines od strony powięzi, wystarczy pobranie wycinków jedynie z tego marginesu). Pobrany pełny przekrój guza, wraz z otaczającymi marginesami zdrowych tkanek, należy podzielić na wycinki o średnicy do 2 cm i precyzyjnie je oznaczyć, tak by w trakcie oceny mikroskopowej możliwe było odpowiednie ich zorientowanie<sup>2</sup>. Jeżeli odległość guza od najwęższego marginesu jest większa niż 2 cm, dopuszczalne jest pobranie osobno wycinków z marginesu chirurgicznego w rzucie guza.

Liczba wycinków pobranych z samego guza nie powinna być mniejsza niż 4 (o ile pozwala na to wielkość guza), co z jednej strony pozwala na zabezpieczenie materiału do badań dodatkowych, a z drugiej strony ułatwia wykrycie w badaniach mikroskopowych raków o utkaniu mieszanym. Poszczególne wycinki z guza winny być umieszczone w osobnych kasetkach.

W następnym etapie należy szczegółowo ocenić makroskopowo mięsz piersi poza guzem, koncentrując uwagę na poszukiwaniu dodatkowych ognisk nowotworowych, w tym ognisk o makroskopowym wejrzeniu zmian przedinwazyjnych, głównie białożółtawych, kruchych ognisk raka śródprzewodowego typu czopiastego. Przy ocenie dodatkowych ognisk, zwłaszcza o typie *in situ*, szczególnie istotna jest ocena, czy stwierdzone dodatkowe ognisko/ogniska znaj-

dują się na przedłużeniu jednego z przewodów wyprowadzających, biegnącego od brodawki sutkowej w kierunku stwierdzonego uprzednio guza pierwotnego (zjawisko wielogniskowości), czy też zlokalizowane są w innych kwadrantach piersi (zjawisko wielośrodkowości).

Z każdego ze znalezionych ognisk dodatkowych należy pobrać wycinki, analogicznie jak w przypadku ogniska pierwotnego, w tym również wycinki z najwęższych marginesów chirurgicznych w rzucie opisanych ognisk dodatkowych.

W razie niestwierdzenia ognisk podejrzanych zaleca się pobranie dwóch dodatkowych wycinków z niezmienionego makroskopowo mięszu (patrz lista zaleceń 1).

## 3. Zasady opracowania materiału tkankowego w przypadku radykalnego leczenia operacyjnego (odjęcie piersi wraz z zawartością dołu pachowego)

### 3.1. Zasady pobierania wycinków z usuniętego narządu (piersi)

Przed przystąpieniem do sekcjonowania piersi należy dostarczony preparat „zbadać palpacyjnie” w celu ustalenia lokalizacji wyczuwalnego guza. W przypadku braku wyczuwalnego guza (usunięcie piersi z powodu: raka przedinwazyjnego, raka Pageta bez wyczuwalnego guza bądź stwierdzonego przerzutu do węzła chłonnego bez makroskopowo widocznego guza w obrębie piersi) celowe jest rozważenie badania radiologicznego odjętej piersi – może to być pomocne przy pobieraniu wycinków do badania mikroskopowego.

Sekcjonowanie piersi należy każdorazowo poprzedzić oznaczeniem tuszem całej powierzchni preparatu od strony powięzi.

Zaleca się, ażeby cięcia były prowadzone w odstępach 0,5–1,0 cm, prostopadle do płaszczyzny powięzi i skóry, najlepiej od obwodu w kierunku brodawki sutkowej. W trakcie sekcjonowania materiału należy zwracać uwagę na wszystkie zmiany makroskopowe – każda z nich winna być opisana i zmierzona w trzech projekcjach. Zasady opisywania wykrytych zmian w sutku i pobierania wycinków do badania histologicznego są analogiczne jak w odniesieniu do materiałów tkankowych z operacji z oszczędzeniem piersi (patrz podrozdział 2.1).

Do badania histologicznego należy pobrać co najmniej jeden największy przekrój materiału obejmujący największą średnicę zmiany widocznej makroskopowo. Przy materiałach operacyjnych o średnicy większej niż 2 cm – rozmiary kasetki – należy w odpowiedni sposób oznaczać wycinki pobrane z poszczególnych przekrojów, tak by w trakcie analizy mikroskopowej było możliwe wykrycie mnogich ognisk raka *in situ*. Sposób oznakowania kasetek z wycin-

<sup>2</sup> Metodą pozwalającą na najbardziej precyzyjną ocenę wielkości guza i szerokości marginesów chirurgicznych jest pobranie materiału operacyjnego w formie tzw. makrowycinków. Technologia ta, od kilku lat z powodzeniem stosowana do zabezpieczania materiału tkankowego w przypadku raka prostaty, jest aktualnie – w niektórych krajach – wdrażana także do opracowania materiału tkankowego z gruczołu piersiowego.

## Opracowanie materiału w przypadku wycięcia guza (zabieg z oszczędzeniem piersi) – lista zaleceń 1

1. Sprawdź wyniki uprzednich zabiegów diagnostycznych (BAC, BG).
2. Zorientuj odpowiednio materiał operacyjny – ustal lokalizację: górnej, dolnej, przedniej, tylnej, przyśrodkowej i bocznej krawędzi preparatu oraz margines od strony powięzi.
3. Sekcjonuj materiał operacyjny, wykonując cięcia w odstępach 0,5–1 cm, prostopadle do górnej i dolnej krawędzi preparatu, najlepiej od obwodu w kierunku oznaczonego bieguna od strony brodawki sutkowej.
4. Oceń makroskopowo każdy z przekrojów preparatu operacyjnego.
5. Znajdź ognisko podejrzanе makroskopowo o charakter nowotworowy (w przypadku materiału oznaczonego kotwicą sprawdź, czy pokrywa się ono z końcem sondy lokalizacyjnej).
6. Porównaj lokalizację i wielkość ogniska nowotworowego z radiogramem (dotyczy biopsji lokalizacyjnej).
7. Zmierz trzy wymiary guza (mm) i najmniejszą odległość od każdego z marginesów chirurgicznych.
8. Opisz wygląd makroskopowy guza (włóknisty, śluzowaty) i typ wzrostu (rozprężający/naciekający).
9. Pobierz do badania histologicznego reprezentatywne wycinki z guza (najlepiej pełny jego przekrój, minimum 4 wycinki) oraz z marginesów chirurgicznych preparatu.
10. Poszukaj innych (dodatkowych) ognisk podejrzanых makroskopowo – pobierz wycinki z opisanych zmian oraz z marginesów chirurgicznych w ich rzucie.
11. Pobierz dwa wycinki z makroskopowo niezmiennego mięszu otoczenia guza.
12. Sprawdź, czy w badanym preparacie znajduje się skóra, brodawka sutkowa lub fragment mięśnia szkieletowego – zmierz odległość guza od opisanych struktur.
13. W razie naciekania skóry, brodawki lub mięśnia pobierz wycinki pozwalające na histologiczne potwierdzenie zajęcia wymienionych struktur.

kami tkankowymi należy zaznaczyć na schemacie. Lepszym sposobem dokumentowania materiału jest wykonywanie zdjęć fotograficznych pobieranych przekrojów zmiany wraz z marginesami chirurgicznymi i zapisanie oznaczeń kasełek na wydrukach zdjęć.

Przy opisywaniu szerokości marginesów chirurgicznych należy unikać stosowania określeń typu „margines wąski”, „margines wątpliwy” itp., lecz podać dokładną odległość tkanki nowotworowej od brzegów preparatu operacyjnego w milimetrach. Osobno należy ocenić odległość od brzegów preparatu obu składowych raka – składowej naciekającej oraz składowej *in situ*.

### 3.2. Zasady pobierania wycinków z tkanek (z tkanki tłuszczowej) dołu pachowego

Chirurg winien oznaczyć podwiązką szczyt tkanki tłuszczowej dołu pachowego.

Patomorfologa obowiązuje skrupulatna ocena makroskopowa tkanki tłuszczowej pachy, dzięki której możliwa jest identyfikacja nawet 20–40 węzłów chłonnych (wymagane jest znalezienie co najmniej 10 węzłów)<sup>3</sup>.

Według niektórych autorów utrwalanie tkanki tłuszczowej pachy przez kilka godzin w płynie Bouina lub roztworze Carnoya ułatwia poszukiwanie węzłów chłonnych

(wybarwione na biało węzły na tle wybarwionego intensywnie na żółto tłuszczu) i z reguły zwiększa odsetek wykrytych węzłów od kilku do kilkunastu procent. Nie wykazano jednak, aby takie przygotowanie materiału zwiększyło liczbę wykrywanych przerzutowo zmienionych węzłów chłonnych, dlatego nie jest zalecane do standardowego „opracowania tkanki tłuszczowej pachy”.

Patolog zobowiązany jest do pobrania z każdego ze znalezionych węzłów chłonnych co najmniej jednego przekroju podłużnego do badania mikroskopowego.

Węzeł wartowniczy (*sentinel lymph node*), o ile jest usunięty osobno lub oznaczony przez chirurga (przy użyciu barwnika lub radioaktywnego znacznika), wymaga przebadania histologicznego w całości, tj. pobrania kilku przekrojów (najlepiej poprzecznych), przy czym poszczególne przekroje o grubości 2 mm winny być pobrane, sposób seryjny/warstwowy, a w razie konieczności, uzupełnienia oceny preparatów rutynowo wybarwionych hematoksyliną i eozyną o badania immunohistochemiczne na obecność cytokeratyn o szerokim spektrum (AE1/AE3, CK7, CAM5.2) lub antygenu EMA.

Osobna procedura wymagana jest przy ocenie węzła wartowniczego w badaniu śródoperacyjnym. Zalecenia przedstawiono w tabeli I.

<sup>3</sup> Nie dotyczy materiału po cytoredukcji, węzłów wartowniczych lub usunięcia dolnego piętra dołu pachowego.

## Klasyfikacja AJCC wyróżnia trzy kategorie obecności komórek raka w węzłach chłonnych:

- izolowane komórki raka lub gniazda komórek rakowych o średnicy do 0,2 mm,
- mikroprzerzuty – gniazda komórek rakowych o średnicy od 0,2 mm do 2 mm,
- makroprzerzuty – gniazda komórek rakowych o średnicy większej niż 2 mm.

Według klasyfikacji AJCC z 2003 r. (TNM) izolowane komórki raka nie wpływają na stan zaawansowania klinicznego, chociaż ich obecność jest uwzględniana w raporcie TNM – pN0 (i+); pN0 (mol+).

Obecność mikroprzerzutów, pN1mi, wpływa na stopień zaawansowania klinicznego. Dlatego też idealnym sposobem postępowania byłoby takie zbadanie każdego węzła wartowniczego, które gwarantowałoby wykrycie wszystkich mikroprzerzutów. Oznaczałoby to w praktyce wykonanie przekrojów histologicznych co 0,2 mm. Z węzła średnicy 1 cm oznaczałoby to 50 skrawków. Próba znalezienia izolowanych komórek raka wymagałaby w takiej sytuacji 2000 skrawków grubości 0,005 mm. Ocena izolowanych komórek raka lub mikroprzerzutów przy grubszych skrawkach wiąże się z ryzykiem niewykrycia części małych gniazd komórek raka.

Proponowanym postępowaniem, będącym kompromisem pomiędzy dokładnością a możliwościami technicznymi, jest ustalenie procedury w taki sposób, aby dawała ona gwarancję wykrywania makroprzerzutów (o średnicy powyżej 2 mm). Wymaga to pobrania wycinków o grubości nie większej niż 2 mm z całego węzła chłonnego i jego ocenę mikroskopową. W przypadku nieznaalezienia przerzutów zaleca się w miarę możliwości wykonanie badania immunopatologicznego wszystkich przekrojów. Zwiększy się wtedy prawdopodobieństwo wykrycia mikroprzerzutów i izolowanych komórek raka. Z punktu widzenia ewentualnej oceny IHC wygodne jest umieszczenie możliwie dużej liczby przekrojów w jednym bloku parafinowym. Wycinki z węzłów chłonnych w badaniu rutynowym pobierane są najczęściej w płaszczyźnie największego przekroju węzła chłonnego. W badaniu węzła wartowniczego dopuszczalne jest pobieranie przekrojów równoległych do tej płaszczyzny w odstępach nie większych niż 2 mm. Wydaje się jednak, iż lepszym sposobem jest pobieranie wycinków z węzłów wartowniczych w płaszczyźnie prostopadłej do długiej osi węzła chłonnego. Po pierwsze, pobieranie wycinków o grubości nie większej niż 2 mm jest wówczas o wiele łatwiejsze, a ponadto lepiej uwidoczniona jest część podtorebkowa węzła, łatwiej jest również zmieścić więcej przekrojów w jednym bloku (kostce) parafinowym. Wadą tego typu pobrania materiału jest możliwe zaniżenie maksymalnego wymiaru przerzutu.

Procedura w pracowni powinna być jednolita, niezależnie od wyboru proponowanych powyżej technik.

Tabela I. Ocena węzła chłonnego wartowniczego

ETAPY BADANIA	KONIECZNE ELEMENTY BADANIA	FAKULTATYWNE ELEMENTY BADANIA
badanie śródoperacyjne węzła wartowniczego	badanie histologiczne preparatów mrożakowych wykonanych z największego przekroju węzła wykonanie podłużnych przekrojów całego węzła w możliwie najmniejszych odstępach i ich dokładna ocena makroskopowa wykonanie preparatów odciskowych z wykonanych przekrojów węzła	badanie immunohistochemiczne preparatu mrożonego
badanie pooperacyjne węzła wartowniczego po utrwaleniu materiału w zbuforowanej formalinie (tj. po 24–48 godz.)	wykonanie dodatkowych przekrojów węzła nie grubszych niż 2 mm (najlepiej równoległych do największej płaszczyzny) zatopienie wszystkich przekrojów całego węzła w jednym lub w kilku bloczkach parafinowych ocena mikroskopowa skrawków barwionych H-E	w przypadku niestwierdzenia komórek raka w badanych skrawkach barwionych H-E badanie immunohistochemiczne na obecność cytokeratyn o szerokim spektrum lub antygeny EMA

## Opracowanie materiału w przypadku mastektomii – lista zaleceń 2

1. Sprawdź wyniki uprzednich zabiegów diagnostycznych (BAC, BG).
2. Zorientuj odpowiednio materiał operacyjny – ustal lokalizację: górnej, dolnej, przedniej, tylnej, przyśrodkowej i bocznej krawędzi preparatu oraz margines od strony powięzi.
3. Pomaluj tuszem całą powierzchnię chirurgicznego marginesu od strony powięzi.
4. Sekcjonuj materiał operacyjny, prowadząc cięcia w odstępach 0,5–1 cm, prostopadle do płaszczyzny powięzi i skóry, najlepiej od obwodu w kierunku brodawki sutkowej i dalej w kierunku marginesu chirurgicznego od strony mostka.
5. Oceń makroskopowo każdy z przekrojów preparatu operacyjnego.
6. Znajdź ognisko podejrzané makroskopowo o charakter nowotworowy.
7. Zmierz trzy wymiary guza (mm) i najmniejszą odległość od każdego z marginesów chirurgicznych.
8. Opisz wygląd makroskopowy guza (włóknisty, śluzowaty) i typ wzrostu (rozprężający/naciekający).
9. Pobierz do badania histologicznego reprezentatywne wycinki z guza (najlepiej pełny jego przekrój, minimum 4 wycinki) oraz z marginesów chirurgicznych preparatu.
10. Poszukaj innych (dodatkowych) ognisk podejrzaných makroskopowo – pobierz wycinki z opisanych zmian oraz z marginesów chirurgicznych w ich rzucie.
11. Pobierz wycinki z makroskopowo niezmiennego mięszu (co najmniej po 1 wycinku z każdego niezmiennego makroskopowo kwadrantu piersi).
12. Pobierz pełny przekrój brodawki sutkowej (koniecznie od strony kwadrantu z guzem).
13. Odetnij fragment tkanki tłuszczowej dołu pachowego z oznaczonym „szczytem dołu pachowego” i wyizoluj wszystkie widoczne makroskopowo węzły chłonne. Z każdego pobierz największy przekrój do badania histologicznego.
14. Podobnie zbadaj pozostałą część zawartości dołu pachowego i pobierz do badania wycinki ze wszystkich znalezionych węzłów chłonnych.

### 3.3. Zasady pobierania wycinków z usuniętego narządu po uprzednim wycięciu guza (piers lub fragment piersi z łożą po usuniętym guzie)

Preparat operacyjny zawierający łożę po guzie jest zazwyczaj pokryty elipsowatym fragmentem skóry z blizną

po poprzednim zabiegu. Brzegi chirurgiczne powinny być oznaczone przez chirurga nićmi chirurgicznymi lub kolorowymi tuszami. Preparat operacyjny powinien być opracowany według załączonego niżej algorytmu.

## Opracowanie materiału z łożą po usuniętym guzie – lista zaleceń 3

1. Opisz makroskopowo materiał tkankowy, podając trzy wymiary preparatu, wymiary i kolor elipsowatego fragmentu skóry, długość i stan blizny.
2. Pokrój materiał tkankowy, wykonując cięcia w odstępach do 0,5 cm, zwracając uwagę na brzegi łoża lub obszary podejrzané o resztkowego raka.
3. Opisz średnicę i zawartość łoża, rozmiary obszaru o wzmożonej spoistości wokół brzegów łoża, grubości ścian łoża, wymiary obszarów podejrzaných o resztkowego raka oraz ich odległość od poszczególných marginesów.
4. Pobierz 4 wycinki z brzegów łoża, wybierając fragmenty najbardziej podejrzané o raka i leżące najbliżej marginesów. W przypadku rozpoznanego uprzednio raka *in situ* należy pobrać więcej wycinków lub (o ile jest to możliwe) cały preparat.
5. Pobierz po 2 wycinki z każdego z 6 marginesów.
6. Pobierz wycinek (wycinki) ze skóry, żeby ocenić jej bezpośrednie naciekanie przez raka lub zajęcie skórnych naczyń chłonnych.
7. Pobierz jeden wycinek z mięszu gruczołu piersiowego poza łożą.